

УДК 591.487:599.537

Г. Б. Агарков, С. А. Гилевич

К ВОПРОСУ О ХЕМОРЕЦЕПЦИИ У ДЕЛЬФИНОВ *

Способность дифференцировать химические раздражители посредством вкуса и обоняния в большей или меньшей степени присуща всем млекопитающим. Исключением считались представители отряда китообразных, так как у них редуцированы периферические отделы и проводящие пути обонятельного анализатора, а также вкусовые сосочки на поверхности языка (Kükenthal u. a., 1889; Rawitz, 1903; Sonntag, 1922). Однако наблюдения за поведением дельфинов в естественных условиях и океанариумах (Яблоков, 1961; Лилли, 1965) заставили пересмотреть сложившееся мнение. В связи с отсутствием у *Odontoceti* некоторых анатомических структур обонятельного анализатора, специализированные экстерорецепторы, воспринимающие химические раздражители, могут находиться у них только в ротовой полости и, вероятнее всего, в слизистой оболочке языка. А. В. Яблоков (1957, 1961), описывая углубления на корне языка белухи, характеризовал их как органы химического чувства. Опыты, проводимые по специальной методике (Соколов и др., 1971; Кузнецов, 1974; 1978а; 1978б), показали, что дельфины могут дифференцировать ряд растворенных в воде веществ (индол, камфару, триметил-амин, валериановую и капроновую кислоты, секрет прианальной и предстательной желез и др.). Следует отметить, что многие из веществ, очень хорошо воспринимаемых дельфинами, являются неадекватными раздражителями для вкусовых рецепторов языка других млекопитающих. Наряду с этим вещества, обладающие чисто вкусовым действием, за исключением горьких, различались подопытными животными плохо. В связи с этим было высказано мнение (Кузнецов, 1978б), что раздражители в низких концентрациях воспринимаются особыми вкусовыми рецепторами, принадлежащими к системе тройничного нерва.

Исследуя гистологию слизистой оболочки языка дельфинов, В. Е. Соколов, О. В. Волкова (1971) установили, что эпителиальная выстилка глубоких ямок на границе между корнем и телом языка имеет своеобразное строение, позволяющее допустить участие этих образований в восприятии химических раздражителей. Удалось обнаружить на дне и в боковых стенках названных выше ямок структуры, аналогичные вкусовым сосочкам и луковицам (Suchowska, 1972; Суховская и др., 1973; Белькович и др., 1976; Гилевич, 1978; Хоменко, и др., 1978). Косвенным доказательством хемосенсорной функции языка зубатых китов является обилие и разнообразие его интраорганной иннервации (Гилевич, 1975; Валиулина и др., 1976). Таким образом, было доказано, что хеморецепция занимает значительное место в жизнедеятельности зубатых китов.

Тем не менее, некоторые аспекты проблемы хеморецепции у китообразных требуют дальнейшего изучения. Имеющиеся морфологические данные недостаточны для объяснения особенностей восприятия дельфинами различных химических раздражителей, установленных экспериментальными исследованиями. Кроме того, существуют противоречивые мнения относительно классификации химического чувства у зубатых китов.

* Материалы сообщения были доложены на VII Всесоюзном совещании по морским млекопитающим 20—23 сентября 1978 г. в Симферополе.

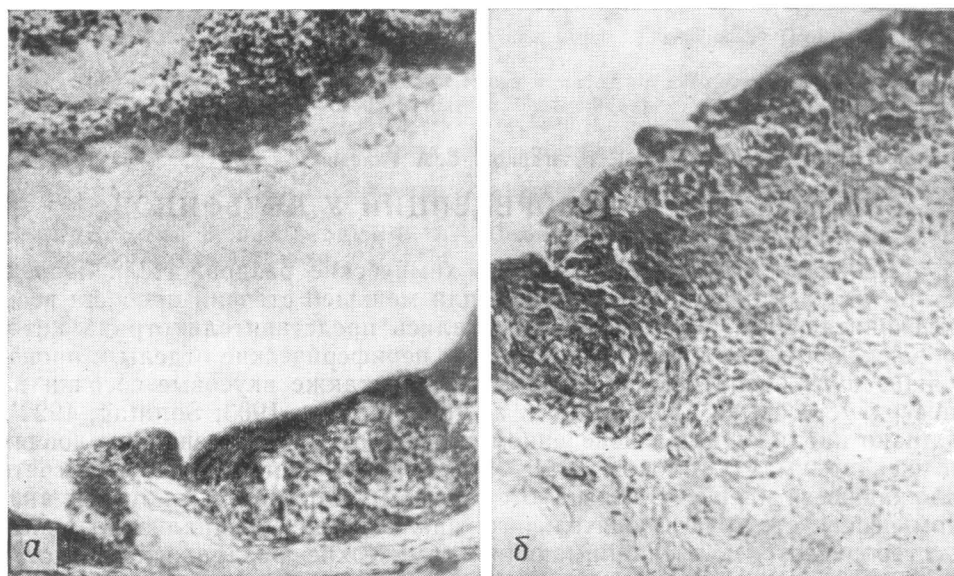


Рис. 1. Грибовидный сосочек в языке афалины:

a — гематоксилин-эозин (об. 6,3, ок. 7); *b* — импрегнация по Бильшовскому-Грос (об. 20, ок. 10).

Некоторые авторы отождествляют его с обонянием, другие рассматривают как хорошо развитое вкусовое чувство.

Исходя из изложенного, мы поставили своей задачей изучение микроморфологии тканевых структур слизистой оболочки языка дельфина афалины.

Исследование проводилось на языках двенадцати взрослых особей, двух новорожденных, трех плодов 9—11 мес. Материал был взят в течение 1—2 час. после смерти животных, фиксировался в 12%-ном нейтральном формалине. Использована окраска гематоксилин-эозином, кармином, альциановым синим, импрегнация азотнокислым серебром по Бильшовскому-Грос, по Кампосу.

Слизистая оболочка, покрывающая язык афалины, гладкая, не содержит столь характерных для других млекопитающих сосочков, плотно сращена с подлежащими слоями. Слабо выраженный подслизистый слой имеется лишь на корне при переходе в ротоглотку. Толщина слизистой оболочки не одинакова в различных отделах, увеличивается от верхушки к корню: на верхушке 1,8—2, на середине тела 2—2,3, на корне 2,5—3 мм. Слизистая утолщается, в основном, за счет *t. propria*. Эпителий, покрывающий дорсальную поверхность языка, плоский, многослойный. Наружный ороговевающий слой представлен 3—4 рядами уплощенных клеток с плотными ядрами, границы между ними плохо различимы. Эпителиальная выстилка ямок на корне образована небольшим количеством рядов клеток с четко дифференцированными, округлыми ядрами. Ороговевающий слой здесь отсутствует.

Сосочки в языке афалины расположены на дне и в боковых стенках корневых ямок. Это выступы слизистой оболочки, которые не поднимаются над поверхностью языка, так как их высота (100—200 мкм) меньше, чем глубина ямок. В языке афалины нами обнаружены сосочки двух типов — грибовидные и конические. Грибовидные сосочки (рис. 1) самые крупные, имеют суженное основание и расширенную верхушку. Они бывают двух видов — с выпуклой и вогнутой верхушкой. Строма этих сосочков богата клеточными элементами. В эпителий вдаются мелкие вторич-

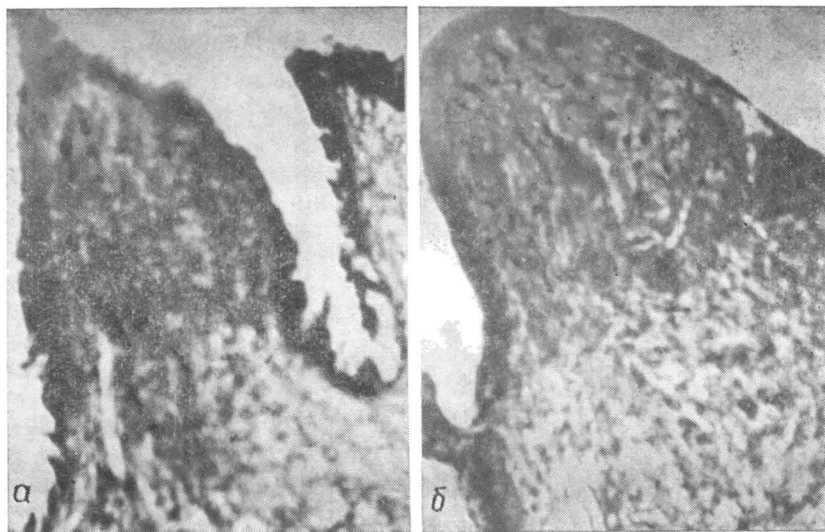


Рис. 2. Конические сосочки в корне языка афалины (гематоксилин-эозин, об. 10, ок. 7):

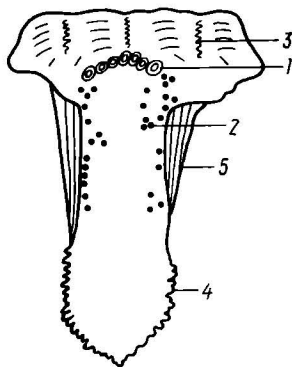
а — с заостренной верхушкой; б — с округленной.

ные сосочки. Некоторые грибовидные сосочки окружены валом. Конические сосочки меньших размеров. Встречаются две разновидности конических сосочков — с заостренной и с округленной верхушкой (рис. 2).

Помимо описанных двух типов сосочков в языке афалины имеются вытянутые лентовидные сосочки, а также сосочки неправильной формы. Структуры, напоминающие вкусовые луковички, встречаются очень редко. Мы обнаружили их лишь в некоторых грибовидных сосочках

Рис. 3. Схема распределения сосочков на поверхности языка плодов афалины:

1 — крупные ямки на границе между телом и корнем языка; 2 — сосочки на поверхности языка; 3 — корень языка; 4 — бахрома передне-бокового края языка; 5 — слизистая оболочка нижней поверхности языка.



(рис. 1б). Это светлые образования округлой или овальной формы. Вкусовой канал у них выражен недостаточно четко, иногда не виден вообще.

Исследуя языки имевшихся в нашем распоряжении плодов и новорожденных афалин, мы обнаружили, что у них сосочки находятся не только в ямках, но и на поверхности слизистой. Локализованы они (рис. 3) в области корня и вдоль боковых краев тела, их насчитывается от 20—25 до 25—35. Часть сосочков можно отнести к грибовидным, другие, окруженные бороздой и валиком, можно классифицировать как типичные желобоватые сосочки. Изредка встречаются нитевидные сосочки (рис. 4).

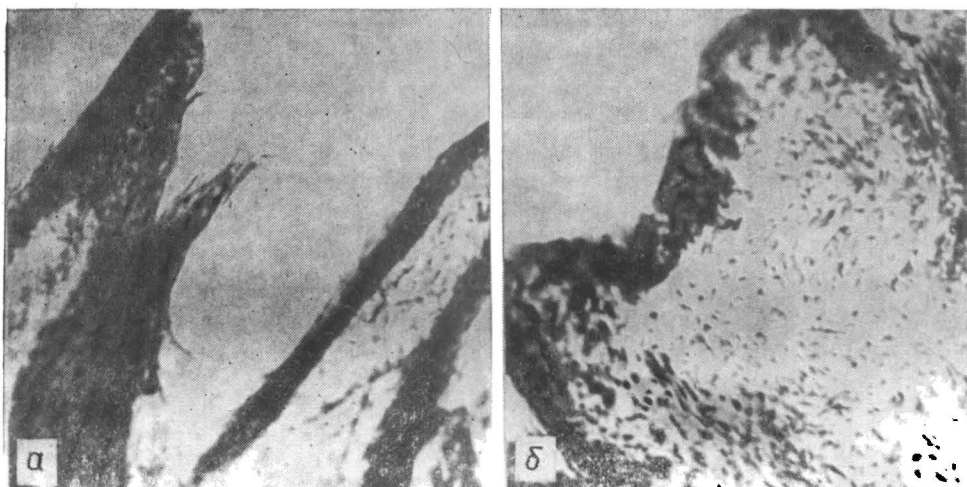


Рис. 4. Сосочки в языке новорожденной афалины (гематоксилин-эозин, об. 6,3, ок. 7):
а — нитевидные; б — желобоватый.

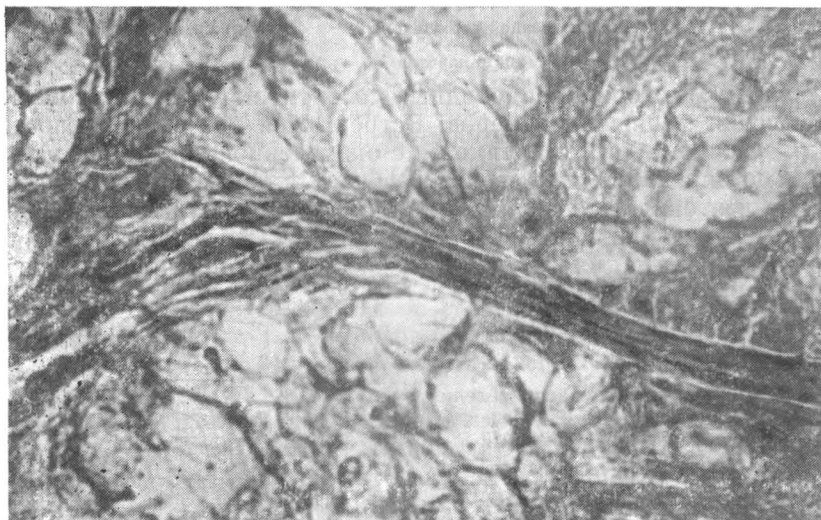
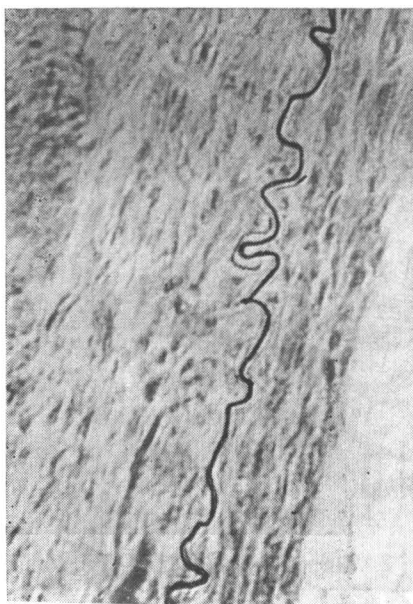


Рис. 5. Слизистые железы языка афалины (об. 10, ок. 10).

В языке афалины имеется большое количество желез. Отсутствуют они на вершущке и вдоль боковых краев. Основная масса желез расположена в области корневых ямок и позади них. Здесь они образуют сплошные поля, разделенные тонкими соединительноткаными прослойками (рис. 5). Железы языка афалины простые, трубчато-альвеолярные. Концевые отделы крупных желез состоят из большого количества долек с узкими междольчатыми прослойками. Залегают они в глубоких слоях слизистой оболочки. Главные выводные протоки достигают значительной длины, просвет их широк. Мелкие железы, состоящие из 2—3 долек, залегают более поверхностно. Выводные протоки желез открываются в крупные и мелкие ямки на поверхности языка. Железистые образования в языке можно разделить на две группы не только по морфологическим признакам, но и по характеру секреции. Основная масса желез при

Рис. 6. Претерминальное чувствительное волокно в подэпителиальной области зоны корневых ямок языка афалины (импрегнация по Бильшовскому-Грос, об. 40, ок. 10).



обработке альциановым синим дает резко положительную реакцию на муцин. Мелкие железы, расположенные поверхностно, не окрашиваются этим красителем, что позволяет предположить белковый характер секрета.

Изучение интраорганной иннервации языка афалины показало, что в глубоких слоях собственного слоя слизистой оболочки залегает мощное нервное сплетение, состоящее из пучков крупного и среднего калибра. Тонкое сплетение расположено поверхностно. Афферентные нервные волокна образуют окончания различных типов. В соединительнотканном слое встречаются свободные (усики, кустики) и несвободные (колбы Краузе, инкапсулированные и неинкапсулированные клубочки) рецепторы. Для эпителия особенно характерны нервные окончания в виде длинных, постепенно истончающихся нитей, усиков, петелек. Наиболее обильным нервоснабжением характеризуется зона корневых ямок. Привлекает внимание тот факт, что здесь в большом количестве находятся тонкие безмякотные чувствительные волокна, образующие свободные рецепторы значительной длины (рис. 6).

Мы наблюдали два типа иннервации сосочков языка. При первом в основание сосочка входит 1 или 2—3 нервных стволика среднего калибра, которые затем распадаются на более тонкие и формируют в стро-ме вместе с сосудами густое сплетение. При втором типе иннервация обеспечивается большим количеством тонких безмякотных волокон, которые почти параллельными нитями входят в сосочек, где анастомозируют между собой и образуют тончайшие сплетения (рис. 7). В некоторых грибовидных сосочках наряду с тонкими волокнами встречаются толстые, резко аргентофильные мякотные волокна (рис. 8).

В слизистой языка афалины нами обнаружен мощный ганглионарный аппарат, представленный большим количеством узелков разнообразной формы — округлые, бобовидные, овальные. Количество клеток в этих ганглиях варьирует от 3—5 до 40—50. Большинство ганглиев имеет четко выраженную капсулу, в некоторых случаях она отсутствует. Клетки, входящие в состав ганглиев, имеют овальную или грушевидную форму, крупное ядро (рис. 9). Часть из них униполярны, с толстым отростком, но у основной массы клеток отростки не выявлены.

Анализируя распределение в языке афалины нервных, сосудистых, железистых элементов, мы выделяем в этом органе область повышенной функциональной активности — рефлексогенную зону. Это зона корневых ямок, именно на этом участке сконцентрирована основная масса встречающихся в языке афалины рецепторов, нейронов и желез. Данные нашего исследования позволяют утверждать, что язык афалины — важный в функциональном отношении орган, одной из функций которого является участие в восприятии химизма окружающей среды.

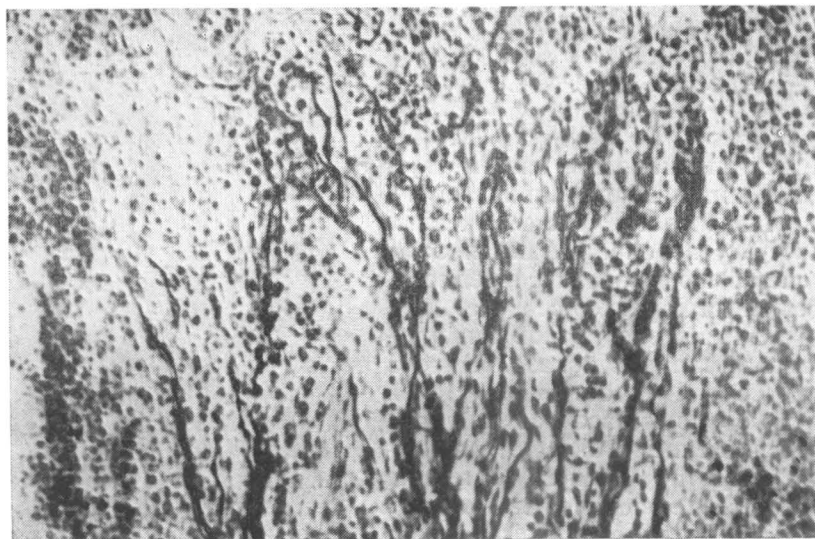


Рис. 7. Иннервация сосочка языка афалины (импрегнация по Кампасу, об. 40, ок. 10).

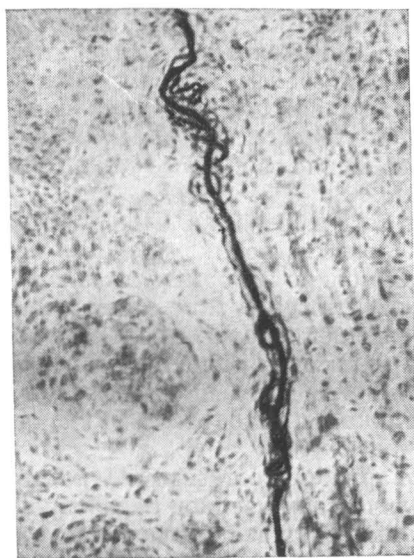


Рис. 8. Резко аргентофильное волокно в строении грибовидного сосочка языка афалины (импрегнация по Бильшовскому-Грос, об. 20, ок. 10).

Учитывая полученные нами данные о строении языка афалины и имеющиеся в литературе сведения по другим зубатым китам (морская свинья, белобочка, белуха, кашалот), можно предположить, что хеморецепция у зубатых китов носит особый характер, и не может обеспечиваться только вкусовыми сосочками, которые в языке дельфинов, по сравнению с другими млекопитающими, являются недоразвитыми, а количество содержащихся в них луковиц очень незначительно. Вместе с тем диапазон

воспринимаемых этими животными раздражителей достаточно широк, и чувствительность языка ко многим из них довольно высокая. Ряд этих веществ обладает не столько вкусовым, сколько ольфакторным действием. На наш взгляд, в восприятии химических раздражителей у дельфинов принимают участие, помимо вкусовых сосочков и луковиц, какие-то иные структурные компоненты языка.

По мнению некоторых авторов (Семенов, 1965; Polaček, 1965), функцию хеморецепторов в нетолстых многослойных эпителиях могут выполнять свободные нервные окончания. Эти же авторы рассматривают вкусовые луковицы только как своеобразную «брешь» в толстых многослойных эпителиях, обеспечивающую доступ жидких раздражителей к свободным нервным окончаниям.

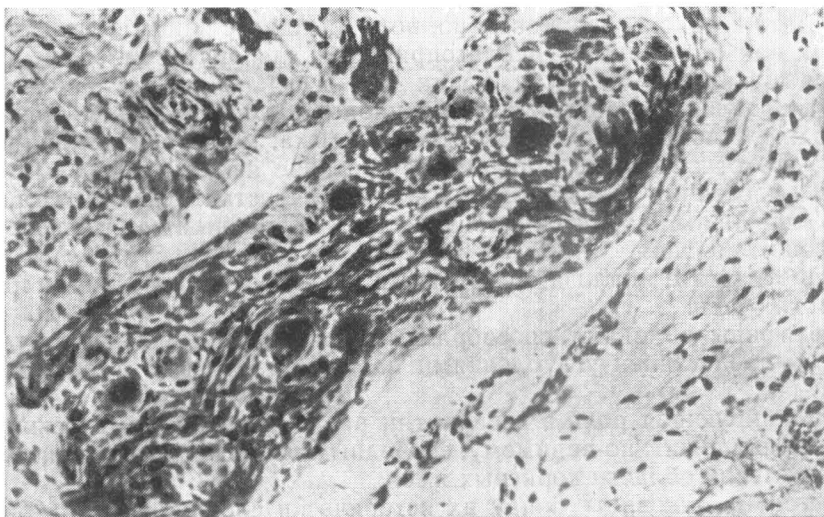


Рис. 9. Микроганглии в корне языка афалины (импрегнация по Бильшов-скому-Грос, об. 20, ок. 10).

Эпителий, выстилающий корневые ямки языка дельфинов, тонкий и без рогового слоя. Следовательно, растворенные в воде раздражители вполне могут проникать к свободным афферентным окончаниям, которые в этой области могут функционировать в качестве хеморецепторов. Мы считаем, что именно таким образом исследуемые животные воспринимают большинство доступных для них химических стимулов. Можно предположить, что определенную роль в этом процессе играют нейроны внутриорганных ганглиев языка, некоторые из которых на основании их морфологических признаков мы склонны считать чувствительными, а также железы. Секрет желез, выделяемый в корневые ямки, возможно, участвует в адсорбции определяемых веществ, ведь известно (Бронштейн, 1950), что обонятельный участок носовой полости обильно снабжен слизистыми железами.

В литературе имеются сведения о том, что в восприятии пахучих веществ у человека и некоторых животных участвует система тройничного нерва (Бронштейн, 1950; Девицина и др., 1978). Ветви тройничного нерва, иннервирующие язык, хорошо развиты у китообразных. В связи с этим нам представляется возможным предположить, что у дельфинов преобладающей формой химического чувства является тригеминальная хеморецепция, воспринимающие структуры которой представлены свободными нервными окончаниями эпителия и подэпителиальной области корневых ямок.

Вкусовые сосочки и луковицы, очевидно, обеспечивают сугубо вкусовую чувствительность, которая у дельфинов проявляется, в основном, по отношению к горьким веществам (Кузнецов, 1978б). В пользу этого предположения свидетельствуют, во-первых, общеизвестный факт, что горькое лучше всего воспринимается сосочками корня языка, и во-вторых, наличие в строме грибовидных сосочков языка афалины толстых, резко аргентофильных волокон. Как считают некоторые исследователи (Филатова, 1940; Шубин, 1946; Лаврентьева, 1960), такие волокна связаны с восприятием горького вкуса.

Определенную редукцию именно вкусовой чувствительности у дельфинов можно объяснить своеобразным способом питания этих животных

(быстрое проглатывание рыбы целиком). Достаточно хорошее восприятие только горького вкуса связано, по-видимому, с защитными реакциями, так как большинство неблагоприятных для организма веществ являются горькими.

Разнообразие сосочков языка у плодов и новорожденных особей, а также их расположение на поверхности языка, могут свидетельствовать о том, что относительно упрощенное строение языка у взрослых дельфинов и частичная редукция у них вкусовой чувствительности вторичны, носят адаптивный характер и связаны с однообразным характером пищи и способом питания.

В результате анализа собственных и литературных данных мы можем заключить:

дельфины обладают своеобразным органом химического чувства, который представлен углублениями на границе между телом и корнем языка;

доминирующая роль в восприятии раздражителей химической природы принадлежит, по-видимому, свободным рецепторам эпителия и подэпителиальной области корневых ямок;

вкусовые луковичи, ввиду их исторически сложившейся узкой специализации, воспринимают только вещества, обладающие сугубо вкусовым действием;

язык дельфинов, наряду с участием в процессе питания, в значительной степени выполняет также функции органа обоняния.

ЛИТЕРАТУРА

- Белькович В. М., Дубровский М. А. Сенсорные основы ориентации китообразных.— Л.: Наука, 1976.— 203 с.
- Бронштейн А. И. Вкус и обоняние.— М.; Л.: Изд-во АН СССР, 1950.— 226 с.
- Гилевич С. А. К вопросу о строении и интраорганной иннервации языка некоторых зубатых китообразных.— Тез. докл. II Всесоюз. конф. мол. ученых по вопросам морфологии (Москва, янв. 1976 г.). М.: Наука, 1975, с. 122—123.
- Гилевич С. А. Гистоструктура сосочков языка плодов и новорожденных дельфина афалины.— В кн.: Морские млекопитающие: Тез. докл. VII Всесоюз. совещ. (Симферополь, 20—23 сент. 1978 г.). М., 1978, с. 83—85.
- Девякина Г. В., Белоусова Т. А. К вопросу об участии тройничной системы в восприятии пахучих веществ у рыб.— Вопр. ихтиол., 1978, 18, вып. 1, с. 132—139.
- Кузнецов В. Б. О методике исследования хеморецепции черноморской афалины.— В кн.: Морфология, физиология и акустика морских млекопитающих. М.: Наука, 1974, с. 147—153.
- Кузнецов В. Б. Способность к химической коммуникации и передаче информации о химическом стимуле у черноморской афалины.— В кн.: Морские млекопитающие: Тез. докл. VII Всесоюз. совещ. (Симферополь, 20—23 сент. 1978 г.). М., 1978, с. 178—179.
- Кузнецов В. Б. Некоторые особенности хеморецепций дельфинов.— Там же, с. 177—178.
- Лаврентьева Н. Б. К вопросу о структуре периферического конца вкусового анализатора человека.— АГЭ, 1960, 38, № 6, с. 57—63.
- Лили Дж. Человек и дельфин.— М.: Мир, 1964.— 219 с.
- Семенов С. П. Структурные компоненты интерорецепторов.— АГЭ, 1973, 64, № 1, с. 5—17.
- Соколов В. Е., Волкова О. В. Строение языка дельфинов.— В кн.: Морфология и экология морских млекопитающих. М.: Наука, 1971, с. 28—31.
- Соколов В. Е., Кузнецов В. Б. Хеморецепция у черноморской афалины.— Докл. АН СССР, 1971, 201, № 4, с. 65—67.
- Суховская Л. И., Белькович В. М. Морфологические основы вкусовой рецепции дельфина.— Зоол. журн., 1973, 52, вып. 1, с. 156—159.
- Филатова А. Г. Итоги исследований периферической нервной системы при туберкулезе органов дыхания и языка.— Пробл. туберкулеза, 1940, № 1, с. 43—47.
- Хоменко В. Г., Гилевич С. А. Морфофункциональный анализ рецепции языка дельфинов.— Бионика, 1978, вып. 12, с. 87—94.
- Шубин А. С. Изменение вкусовой иннервации языка при раке некоторых внутренних органов.— Арх. патол., 1946, 8, вып. 3, с. 19—24.

- Яблоков А. В. Об органах химического восприятия и железах специального назначения у зубатых китообразных.— В кн.: Сб. науч. студен. работ МГУ. М.: Изд-во МГУ, 1957, с. 19—20.
- Яблоков А. В. Об «обонянии» морских млекопитающих.— Тр. совещ. по экол. и промыслу морских млекопит., 1961, № 12, с. 87—90.
- Kükenthal W., Ziehen Th. Über das Centralnervensystem der Cetaceen.— Denkschr. med-naturwiss Ges., 1889, Bd 3, S. 212—223.
- Poláček P. Receptors of the joints, their structure, variability and classification.— Acta anat., 1965, 62, N 4, p. 508—512.
- Rawitz B. Beiträge zur mikroskopischen Anatomie der Cetaceen II.— Int. Nschr. Anat., Physiol., 1903, 20, S. 429—435.
- Sonntag C. F. The comparative anatomy of tongues of the mammalia.— Prol. Zool., Soc., 1922, p. 639—647.
- Suchowskaja L. I. The morphology of the taste organs in dolphins.— Investigation on cetacea, 1972, 4, p. 201—204.

Институт зоологии
АН УССР

Поступила в редакцию
27.XII 1978 г.