

- Jordanov J., Zaprianova E. A technique combining Baker's acid hematein and Hadjioloff's hydrotropic Sudan III stains for identification of choline-containing phospholipids within the same tissue section.—Acta histochem., 1972, 42, N 2, p. 360—366.
- Mossman H. W., Duke K. L. Comparative morphology of the mammalian ovary.—Wisconsin: Univ. Wisconsin Press, 1973.
- Rice B. F., Savard K. Steroid hormone formation in the human ovary.—J. Clin. Endocrinol., 1966, 26, p. 593—609.
- Savard K., Mursh J. M., Rice B. F. Gonadotropins and ovarian steroidogenesis.—Recent Progr. Hormone Res., 1965, 21, p. 285—365.
- Schjerve O. A., Guley F., Grellet E. A., I-San L. R., Vellis J., Mend J. F. Macromolecules in oocyte maturation.—Biol. Repr. Suppl., 1970, 2, p. 14—43.

Симферопольский университет

Поступила в редакцию
23.IV 1977 г.

УДК [591.48:591.477]:599.537

О. В. Нечаева

РЕЦЕПТОРНЫЙ АППАРАТ ПАРАГЕНИТАЛЬНОЙ ОБЛАСТИ КОЖИ ДЕЛЬФИНОВ

Целью работы было изучение рецепторов парагенитальной области кожи половозрелых самок черноморских дельфинов трех видов — афалины (*Tursiops truncatus* M.) — 3 особи, белобочки (*Delphinus delphis* L.) — 2 и азовки (*Phocaena phocaena* L.) — 3. Интраорганные нервные компоненты выявляли с помощью импрегнационной методики Бильшовского-Грос в различных модификациях.

При послойном изучении срезов кожи данной области обнаружены афферентные мякотные нервные волокна преимущественно среднего и малого калибров, идущие в составе смешанных пучков. Вступая в эпидермис, эти пучки рассыпаются на отдельные волокна, которые, теряя миелиновую оболочку и истончаясь, образуют усиковидные или пуговчатые нервные окончания. В литературе имеются данные (Palmer a. Weddell, 1964) о том, что в эпидермисе кожи рефлексогенных зон определяются инкапсулированные рецепторы. Однако на нашем материале мы не обнаружили таковых. Были выявлены в довольно большом количестве лишь сравнительно просто устроенные концевые нервные приборы (усиковидные, кустиковидные, пуговчатые и т. д.). Кроме того, для эпидермиса исследованных дельфинов характерны так называемые рецепторные поля, образованные переплетением нервных волокон.

При сравнении дерма значительно богаче эпидермиса как по количеству, так и по разнообразию рецепторных окончаний. Здесь имеется огромное количество свободных и несвободных чувствительных нервных окончаний. Из них свободные имеют форму компактных и диффузных кустиков. Это простые древовидные окончания с хорошо развитым нейрофибрилярным аппаратом. Чаще всего они встречаются в дермальных сосочках (рис. 1, 3, 5). Несвободные чувствительные окончания представлены инкапсулированными тельцами, различными по строению, форме и размерам. Наиболее характерными для всех слоев дермы являются рецепторы типа колб Краузе (рис. 1а, 2). Строение этих концевых образований таково: мякотное волокно малого калибра, теряя миелиновую оболочку, входит во внутреннюю колбу, где образует многочисленные и беспорядочные завитки. Снаружи колба окружена несколькими соединительнотканными пластинками. Кроме того, довольно часто

встречаются рецепторы типа телец Гольджи-Маццони, Фатер-Пачини, имеющие строение, характерное для окончаний этого типа. Еще один вид несвободных окончаний, встречающихся в коже, это рецепторы типа

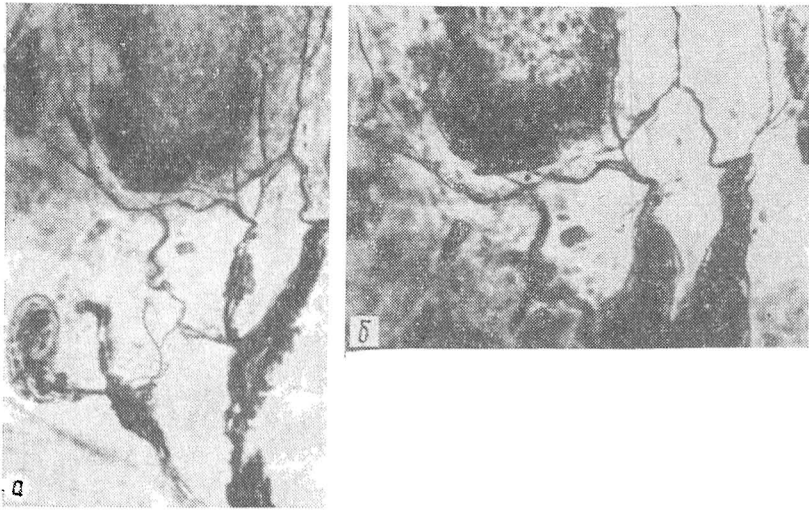


Рис. 1. Колба Краузе (а) и диффузно ветвящееся древовидное окончание (б) в сосочковом слое кожи дельфина-белобочки (импрегнация по Бильшовскому-Грос; а — ок. 7, об. 10; б — ок. 7, об. 20).

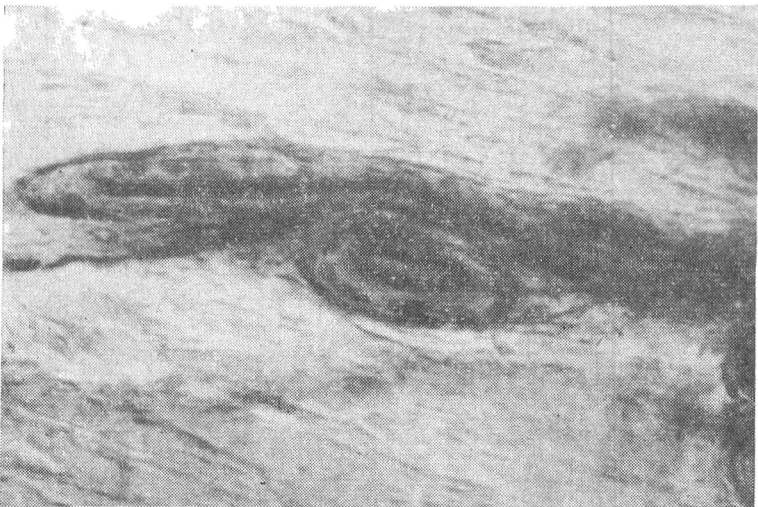


Рис. 2. Конгломерат из двух колб Краузе в плотной соединительной ткани преддверия влагалища дельфина азовки. (импрегнация по Бильшовскому-Грос; ок. 10, об. 20).

инкапсулированных клубочков. Они образованы мягкотными нервными волокнами и снабжены тонкой капсулой. Осевой цилиндр, проникая во внутреннюю колбу, ветвится и образует клубочек. Этот тип окончаний особенно часто встречается в сосочковом слое кожи.

Что касается интраорганической иннервации гиподермы, то здесь определяются неинкапсулированные нервные окончания компактного типа,

рецепторы типа диффузных древовидных ветвлений, а также различные инкапсулированные рецепторы.

Неинкапсулированные нервные окончания компактного типа представлены в основном клубочками и компактными кустиками. Они имеют различную форму и часто снабжены специальными клетками.

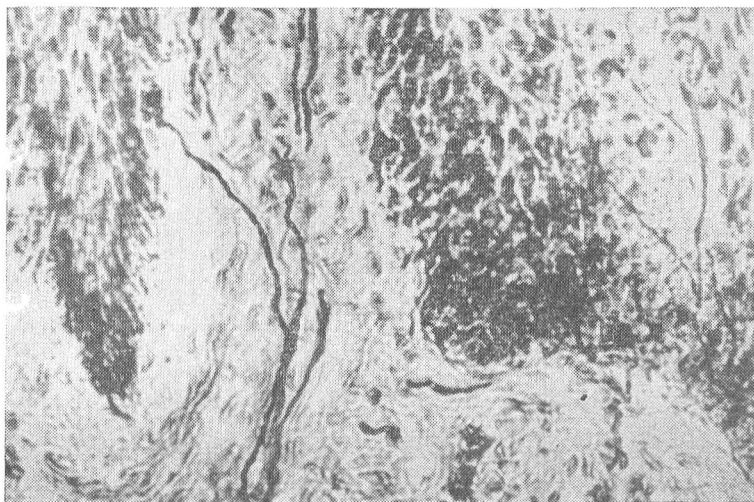


Рис. 3. Кустиковидное окончание в сосочковом слое дермы дельфина азовки (импрегнация по Бильшовскому-Грос; ок. 7, об. 20).

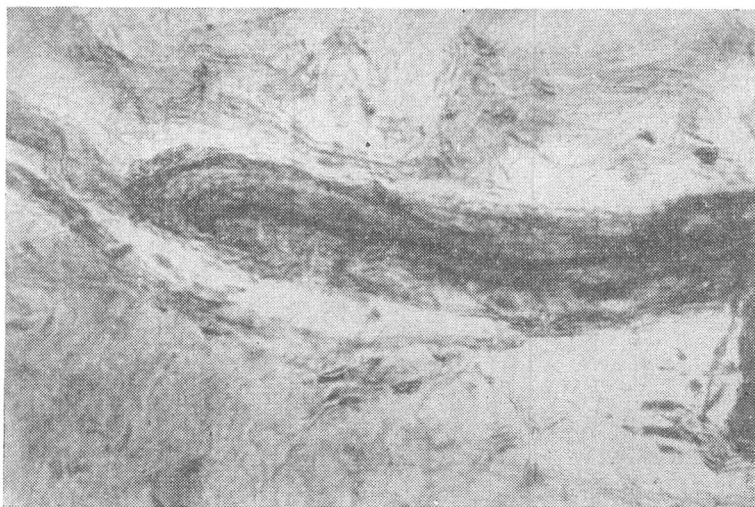


Рис. 4. Инкапсулированное окончание типа колбы Краузе в гиподерме дельфина афалины (импрегнация по Бильшовскому-Грос; об. 20, ок. 10).

Рецепторы типа диффузных древовидных ветвлений отличаются простотой строения и сравнительно большой площадью ветвления и могут образовывать целые рецепторные поля. Терминальные ветви этих рецепторов нередко оканчиваются пуговчатыми утолщениями.

Наиболее часто встречаемой формой инкапсулированных рецепторов в гиподерме являются нервные окончания типа колб Краузе (рис. 4).

Значительно реже определяются тельца Фатер-Пачини и Гольджи-Маццони. Инкапсулированные тельца располагаются группами и в одиночку; все они связаны с толстыми мякотными волокнами.

Нередко можно наблюдать, как терминали нервных волокон, переплетаясь между собой, образуют густые сплетения. В районе подобных

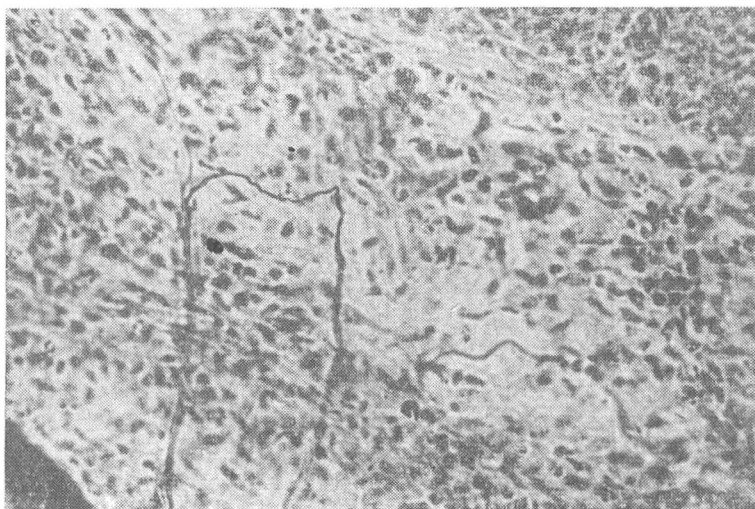


Рис. 5. Диффузно ветвящийся рецептор в собственно дерме дельфина афалины (импрегнация по Бильшовскому-Грос; ок. 10, об. 20).

сплетений во многих случаях определяется сеть кровеносных капилляров, образуя в комплексе нервно-сосудистые сплетения. Существует мнение, что эти сплетения могут принимать активное участие в терморегуляции организма животного (Хоменко, Хаджинский, 1974). Нервные элементы, входящие в состав нервно-сосудистых сплетений, изменяя просвет сосудов, осуществляют контроль за теплоотдачей в данной области кожного покрова дельфина в зависимости от общей теплопродукции организма. Кроме того, в местах взаимного контакта и пересечения нервных волокон и сосудистой стенки нервный пучок испытывает механические раздражения со стороны пульсирующего сосуда и в связи с этим изменяет свою структуру — «уплощается». Изменения чувствительных нервных волокон в названных участках подробно описаны в работах Е. Б. Хайсмана (1960 и др.) и получили название «феномена надсосудистой перестройки нервных волокон».

Кроме большого разнообразия рецепторов, обнаруженных в дерме, пужно отметить и такие их структурные особенности, как полиаксонность и поливалентность. Большинство рецепторов этой области кожи являются рецепторами поливалентного типа — терминальные ветви их заканчиваются одновременно на эпителии, соединительной ткани сосочкового слоя и стенке кровеносного сосуда. Полиаксонные рецепторы встречаются обычно в сосочковом или подсосочковом слое. В их образовании принимают участие несколько мякотных афферентных волокон.

Таким образом, суммируя изложенное, необходимо отметить, что парагенитальная область кожи дельфинов имеет хорошо развитый нервный аппарат, представленный смешанными пучками нервных волокон, одиночными миелиновыми проводниками и их терминальными структурами различной степени сложности. Этот участок кожи дельфинов

отличается от остального покрова лишь обилием нервных структур, что, по-видимому, связано с функциональной особенностью этой области. Структур, специфичных для данной области кожи (типа генитальных телец Догеля), нами обнаружено не было. Наиболее обильно иннервирован дермальный слой кожи. В эпидермисе определяются лишь сравнительно просто устроенные нервные окончания. Инкапсулированные рецепторы в этом слое кожи на нашем материале не обнаружены.

ЛИТЕРАТУРА

- Хайсман Е. Б. Сосудистая подвижность как фактор морфологической перестройки афферентных нервных проводников.— В кн.: Строение и реактивные свойства внутренних органов. М. : Медгиз, 1960, с. 176—178.
- Хоменко Б. Г., Хаджинский В. Г. Морфо-функциональные основы кожной рецепции у дельфинов.— Бионика, Киев, 1974, вып. 8, с. 106—113.
- Palmer E., Weddell G. The relationship between structure, innervation and function of the skin of the bottlenose dolphin.— Proc. Zool. Soc. London, 1964, 143, N 4, p. 553—567.

Институт зоологии
АН УССР

Поступила в редакцию
26.X 1977 г.