

НЕКОТОРЫЕ ЗАКОНОМЕРНОСТИ МАКРО-МИКРОМОРФОЛОГИИ НЕРВОВ НАДКОСТНИЦЫ ТАЗОВЫХ КОНЕЧНОСТЕЙ НЕКОТОРЫХ ДОМАШНИХ МЛЕКОПИТАЮЩИХ

Ю. А. Павловский

(Белоцерковский сельскохозяйственный институт)

Основоположник макро-микроскопического метода в анатомии акад. В. П. Воробьев (1913) указывал, что пограничная область видения дает ключ к разъяснению многих вопросов морфологии. Используя этот метод, В. П. Воробьев и его ученики изучили иннервацию сердца, желудка, мочевого пузыря и других внутренних органов. В настоящее время он широко применяется в медицинской морфологии (Синельников, 1964; Богри, 1964; Капустина, 1964 и др.). При изучении иннервации надкостницы метод макро-микроскопической анатомии позволяет видеть не только ограниченный участок периоста, но весь препарат в целом. Кроме того, он дает возможность установить связь интраорганных нервов периоста с источниками иннервации, что имеет не только теоретическое, но и практическое значение. В литературе пока немного работ по макро-микроморфологии нервов надкостницы домашних животных (Ковальский, 1949; Павленко, 1962; Ковальская, 1965; Хрусталева, 1968 и др.). Целью наших исследований было изучение нервов периоста различных звеньев конечности в тотальных препаратах и их связи с источниками иннервации.

Материалом служила надкостница костей тазовых конечностей домашних лошади (*Equus caballus* L.), крупных и мелких жвачных (Ruminantia), свиньи (*Sus scrofa* L.) и собаки (*Canis familiaris* L.), фиксированная в 12%-м нейтральном формалине. Надкостницу импрегнировали азотнокислым серебром по Бильшовскому-Гросс и Кампосу с последующим просветлением препаратов в метилсалициловом эфире. Было изучено более 150 тотальных препаратов надкостницы различных звеньев тазовых конечностей с применением МЕС-2.

Установлено, что надкостница иннервируется веточками, отходящими от мышечных нервов, проникающих в составе сосудисто-нервных пучков и идущих самостоятельно от крупных нервных стволов. Источники иннервации периоста и костей можно разделить на главные, «магистральные», посылающие большое количество надкостничных и костных ветвей к данной кости, и дополнительные, принимающие меньшее участие в иннервации периоста.

В надкостнице трубчатых костей свободной тазовой конечности нервы распределяются неравномерно по длине кости и идут в продольном направлении. Наибольшее количество нервных стволиков находится в области эпифизов, тогда как диафизы иннервированы слабее. Нервные веточки, идущие в надкостнице, обмениваются волокнами и образуют различной густоты и формы нервные сплетения, которые по характеру и месту распространения можно разделить на три типа.

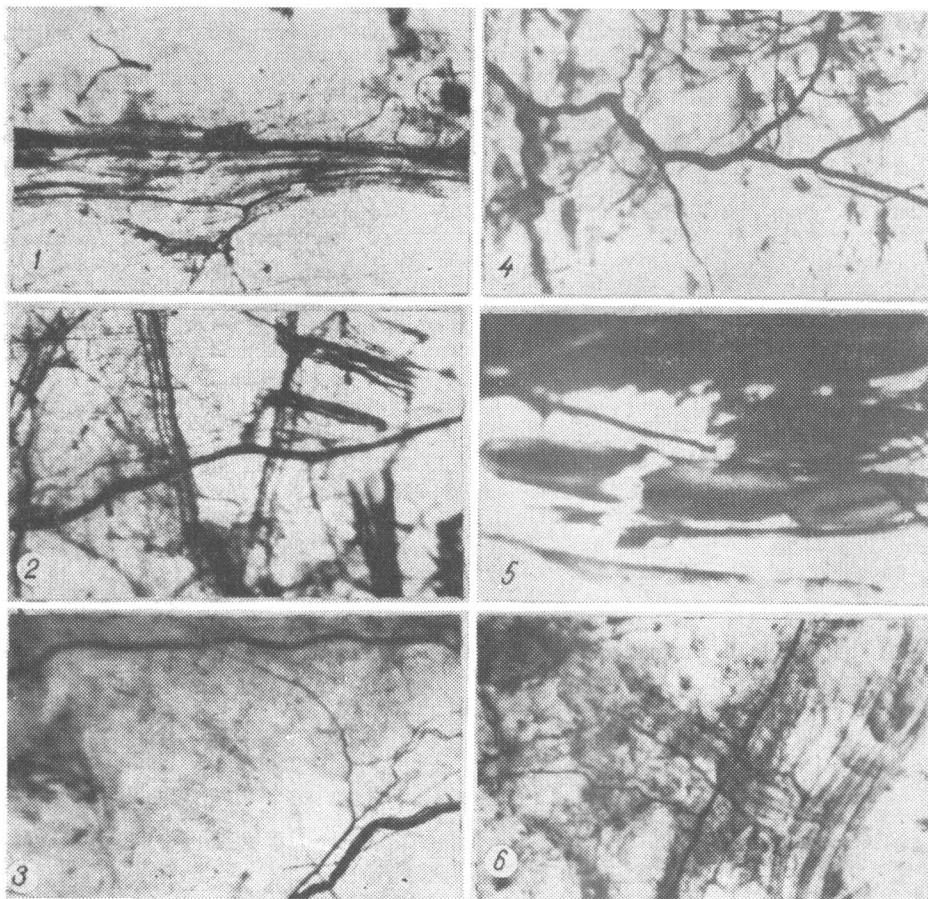
Магистральный тип. От крупного нервного пучка ответвляется несколько нервных стволиков, которые постепенно истончаются и, в свою очередь, разделяются на более мелкие веточки вплоть до нервных окончаний. По форме этот тип напоминает арборизации или паучка (рисунок, 1, 4). Разветвления такого «пучка» направлены вдоль, тянутся сверху вниз, собираясь к одному или нескольким нервным стволам надкостницы. В то же время с латеральной и медиальной поверхностей в надкостницу входят более мелкие нервные пучки. Они идут в поперечном направлении и пересекают разветвления основного нервного пучка или проходят под ним. Такую картину наблюдали в надкостнице трубчатых костей овцы, лошади, собаки и свиньи преимущественно в области диафиза.

Диффузный тип. Основной признак этого типа ветвления нервов — наличие небольшого количества тонких или толстых (у крупных животных) нервных стволиков, идущих в продольном направлении обычно параллельно друг другу (рисунок, 3). Здесь реже происходит взаимное перекрытие нервных стволов, но, как и в предыдущем типе, перекрываются мелкие веточки и наблюдается обмен волокнами. В большинстве случаев такие нервные сплетения более редкие и занимают сравнительно большую площадь периоста. Они встречаются в надкостнице проксимальных эпифизов бедренной, большеберцовой костей и костей плюсны лошади, крупных жвачных и собаки.

Концентрированный тип образуется в результате взаимного перекрещивания нервных стволиков на разных уровнях под различными углами. В образовании такого нервного сплетения принимают участие сосудистые нервы и веточки, вступающие в надкостницу от различных нервных стволов. Эти сплетения густые и чаще встречаются в дистальных эпифизах трубчатых костей, а также на ягодичной поверхности подвздошной и седалищной костей, особенно у овцы и лошади (рисунок, 2).

Необходимо отметить, что в периосте костей тазовой конечности сравнительно часто встречаются нервно-сосудистые сети, наиболее выраженные в области голени и

плюсны у молодых животных (рисунок, 6). Обычно на этих участках периоста находится большое количество разнообразных рецепторов. Свободные нервные окончания имеют вид усиков, кустиков, арборизаций и других форм. Инкапсулированные нервные окончания представлены тельцами Фатер-Пачини и их видоизмененными формами, колбами Краузе и др. (рисунок, 5). Они находятся на участках прикрепления сильных мышечных групп или в местах прохождения крупных кровеносных сосудов.



Иннервация надкостницы тазовых конечностей некоторых домашних млекопитающих:

1 — магистральный нервный пучок в надкостнице бедренной кости собаки; 2 — нервное сплетение в периoste седалищной кости овцы; 3 — нервное сплетение диффузного типа в надкостнице большеберцовой кости телят; 4 — нервный пучок в периoste плюсны телят; 5 — рефлексогенная зона в периoste большеберцовой кости овцы; 6 — фрагмент нервно-сосудистой сети в периoste плюсны лошади (МБС-2, об. 2, ок. 8).

Приведенные данные свидетельствуют о том, что характер и место внедрения нервов в надкостницу и кости конечностей зависят не только от структуры костной ткани и расположения губчатого и компактного костного вещества, но также и от положения данного звена в самой конечности и выполняемых им функций. Кости тазового пояса особенно его дорсальное звено — подвздошная кость — являются местом прикрепления мощных мускулов, обеспечивающих движение в коленном и тазобедренном суставах. При макро-микроскопии нервов периоста данной области обнаружено, что в ней преобладают нервные сплетения концентрированного и магистрального типов, имеются также свободные и инкапсулированные нервные окончания. В надкостнице бедренной кости иное соотношение нервных элементов: нервные пучки находятся большей частью в эпифизах, где преобладают нервные сплетения концентрированного типа, а в области диафиза — магистрального. В надкостнице костей голени и стопы встречаются нервные сплетения всех трех типов и большие нервно-сосудистые комплексы. Наличие нервных стволов, а также свободных и инкапсулированных нервных окончаний в надкостнице

большеберцовой кости и костях плюсны свидетельствует, по-видимому, не только о существовании обычных форм рецепции нервных элементов кровеносных сосудов, сухожилий, мышц, но и о развитии стволовой рецепции, которая в дистальных звеньях конечностей может явиться важным дополнительным приспособлением для обеспечения более синхронной работы всех элементов зейго- и автоподия.

Л И Т Е Р А Т У Р А

- Богри С. М. 1964. Пути внедрения нервно-сосудистых комплексов в кости голени. В сб.: «Материалы к макро-микроскопической анатомии». Харьков.
- Воробьев В. П. 1913. О нервах желудка у собак. Тр. об-ва науч. мед. и гигиены при Имп. Харьк. ун-те. Харьков.
- Капустина Т. М. 1964. Об источниках иннервации скелета задней конечности белой мыши. В сб.: «Материалы к макро-микроскопической анатомии». Харьков.
- Ковальский Г. А. 1949. К вопросу микроморфологии надкостницы. Науч. зап. Белоцерковского СХИ, т. 2, в. 2.
- Ковальская Г. Г. 1965. К иннервации ребра. Автореф. канд. дисс. К.
- Павленко В. Ф. 1962. Иннервация надкостницы таза овцы. Автореф. канд. дисс. Львов.
- Синельников Р. Д. 1964. К истории макро-микроскопической анатомии. В сб.: «Материалы к макро-микроскопической анатомии». Харьков.
- Хрусталева И. В. 1968. Некоторые закономерности в анатомии нервов скелета грудных конечностей фалангоходящих животных. В сб.: «Общие закономерности морфогенеза и регенерации». К.

Поступила 18.XI 1970 г.

SOME REGULARITIES OF MACRO- MICROMORPHOLOGY OF PERIOSTEUM NERVES OF PELVIC LIMBS IN SOME DOMASTIC MAMMALS

Yu. A. Pavlovsky

(The Belaya Tserkov Agricultural Institute)

Summary

A study of total preparations of periosteum impregnated with silver nitrate showed that it has three types of nerve plexus: main, diffusive and concentrated. Each of the types has different forms of branching and the number of nerve elements in them is also unequal.

УДК 599.323.4:577.7

РОСТ И РАЗВИТИЕ ХОМЯКА ОБЫКНОВЕННОГО (*CRICETUS CRICETUS* L.)

В. М. Самош

(Институт зоологии АН УССР)

Рост и развитие полевой мыши — *Apodemus agrarius* Pall., лесной желтогорлой мыши — *A. flavicollis* Melch., рыжей полевки — *Clethrionomys glareolus* Schreb., хомячка серого — *Cricetulus migratorius* Pall. (Свириденко, 1947, 1951, 1959, 1969), обыкновенной полевки — *Microtus arvalis* Pall. (Башенина, 1953) и хомячка джунгарского — *Phodopus sungorus* Pall. (Кончина, 1956) изучены уже довольно детально. Литературные данные о росте и развитии хомячка обыкновенного (*Cricetus cricetus* L.) весьма скудны, а порой даже ошибочны. Например по Петчу (Petzsch, 1952), хомяк обыкновенный доживает до 6—8-летнего возраста, что не соответствует действительности. Поэтому, изучая эколого-физиологические особенности диморфных популяций хомячка обыкновенного из Полесья и Лесостепи УССР, мы также наблюдали рост и развитие зверьков на протяжении всего постэмбрионального периода.

Отловленных хомячков помещали парами в специальные вольеры с искусственными гнездами (рис. 1), где можно было создавать определенный микроклимат и вести непрерывное наблюдение за животными. В пяти приплодах (соответственно количеству вольер) было получено 45 зверьков (20 ♂ и 25 ♀). Их измеряли и взвешивали ежедневно до двадцатидневного возраста. Затем зверьков отсаживали по одному в клетки и переносили в виварий. Там продолжали наблюдение и каждую декаду животных измеряли и взвешивали. Полученные данные обрабатывали статистически и выводили