

## Краткие сообщения

УДК 599.362:591.473.31

### ОСОБЕННОСТИ СТРОЕНИЯ МЫШЦ ПРЕДПЛЕЧЬЯ КРОТА ОБЫКНОВЕННОГО (*TALPA EUROPAEA* L.)

А. Д. Бегека

(Институт зоологии АН УССР)

Подземный образ жизни крота (*Talpa europaea* L.) наложил значительный отпечаток на строение его органов. Особые изменения претерпели грудные конечности, превратившись в своеобразный орган рытья. Многие исследователи изучали экологию крота, способ рытья, строение и функции его органов (Brandt, 1836; Dobson, 1882—1883; Thompson, 1884; Freeman, 1886; Todorowa, 1927; Edwards, 1937; Campbell, 1938; Шарлемань и Решетник, 1940; Reed, 1951; Депарма, 1951; Касьяненко, 1956; Радиловская, 1956; Гамбарян, 1957, 1960; Манзий, 1951; Jullien, 1967 и др.). Они внесли большой вклад в разработку этих вопросов. И все же в литературе морфо-функциональная характеристика мышц предплечья крота освещена недостаточно.

Целью нашего исследования было вскрытие специфики перестройки мускулатуры предплечья крота в связи с приспособлением его к рытью. В результате исследования мышц, действующих на запястный и пальцевые суставы животного, выявлен ряд характерных черт в их строении. Прежде всего обращает на себя внимание усиление\* длинных пальцевых мышц, вес которых составляет 4/5 веса всей мускулатуры предплечья, что видно из следующих данных:

	Вес (в %)
Короткий лучевой разгибатель запястья ( <i>m. extensor carpi radialis brevis</i> )	7,7
Общий пальцевый разгибатель ( <i>m. extensor digitorum communis</i> )	15,0
Специальный разгибатель IV и V пальцев ( <i>m. extensor digiti IV et V proprius</i> )	3,6
Разгибатель указательного пальца ( <i>m. extensor indicis</i> )	9,4
Длинный абдуктор большого пальца ( <i>m. abductor pollicis longus</i> )	11,2
Локтевой сгибатель запястья ( <i>m. flexor carpi ulnaris</i> )	7,5
Лучевой сгибатель запястья ( <i>m. flexor carpi radialis</i> )	0,5
Длинный ладонный мускул ( <i>m. palmaris longus</i> )	4,7
Поверхностный пальцевый сгибатель ( <i>m. flexor digitorum superficialis</i> )	2,0
Глубокий пальцевый сгибатель ( <i>m. flexor digitorum profundus</i> )	38,4

По всей вероятности, что связано с тем, что на пальцы при их движении во время рытья падает большая нагрузка. Преимущество этих мышц заключается в том, что они действуют на длинное плечо рычага, что дает выигрыш в силе, необходимой при роющих движениях.

Наряду с увеличением роли длинных пальцевых мышц крота произошли и другие изменения в их строении, связанные с адаптацией к рытью. Так, плечевая головка глубокого пальцевого сгибателя (рис. 1) у крота представляет соединительнотканый тяж (Thompson, 1884; Reed, 1951; Радиловская, 1956; наши данные), что свидетельствует о высокой степени автоматизма в сочетанной работе его локтевого, запястного и пальцевых суставов. У выхухолы (*Desmana moschata* L.), конечности которой тоже в значительной мере приспособлены к рытью, мы обнаружили, что плечевая головка этого мускула также является соединительнотканым тяжом (рис. 2). Однако в связи с тем, что грудные конечности выхухолы не столь узко специализированы, плечевая головка ее глубокого сгибателя пальцев развита значительно слабее по сравнению с таковой крота.

Большой интерес для понимания специфики роющих движений крота представляет длинный ладонный мускул. При сокращении этого мускула, прикрепленного к преполлексу (праеполлексу) и постминимусу (postminimus), во время рытья изменяется положение этих своеобразно измененных лучей, благодаря чему кисть принимает форму роющего снаряда\*\* (рис. 3)

\* Однако ввиду того, что опорно-локомоторная функция грудных конечностей крота ограничена, вес поверхностного пальцевого сгибателя небольшой.

\*\* Этот принцип строения кисти крота можно использовать при конструкции землеройных устройств.

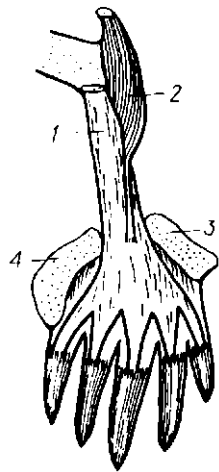


Рис. 1. Глубокий пальцевый сгибатель крота:

1 — плечевая головка;  
2 — мышечная головка;  
3 — постминимус;  
4 — преполлекс.

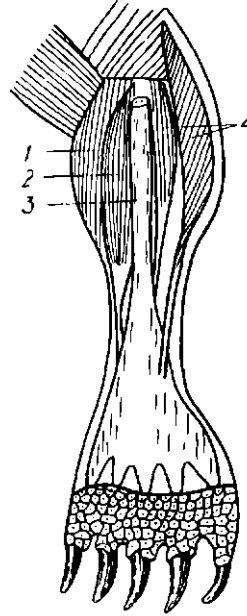


Рис. 2. Некоторые мускулы внутренней поверхности предплечья выхухоли:

1 — круглый пронатор; 2 — лучевой сгибатель запястья; 3 — плечевая головка глубокого сгибателя пальцев; 4 — мышечные головки глубокого сгибателя пальцев.

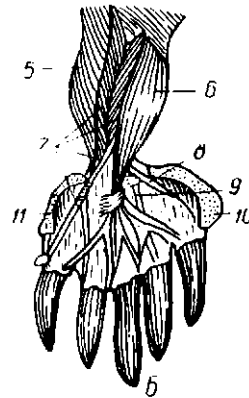
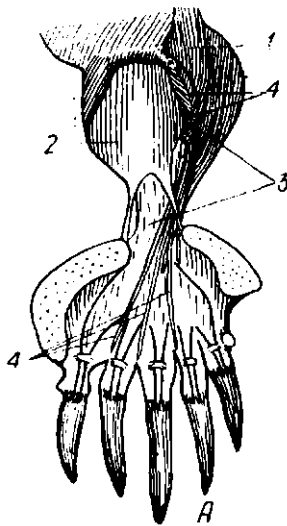


Рис. 3. Положение мускулов предплечья крота:

А — внутренняя поверхность предплечья; Б — наружная поверхность предплечья; 1 — локтевой сгибатель запястья; 2 — длинный ладонный мускул; 3 — глубокий пальцевый сгибатель; 4 — поверхностный пальцевый сгибатель; 5 — разгибатель указательного пальца; 6 — общий пальцевый разгибатель; 7 — боковой пальцевый разгибатель; 8 — длинный абдуктор большого пальца; 9 — сухожилие короткого лучевого разгибателя запястья; 10 — преполлекс; 11 — постминимус.

У крота увеличился относительный вес разгибателя указательного пальца и длинного абдуктора большого пальца, что связано с увеличением нагрузки, падающей на его первые пальцы. Известно, что у ряда современных млекопитающих длинный абдуктор большого пальца имеет сухожилие, которое фиксируется на преполлексе. Между тем у крота нет такой фиксации, этот мускул, смещаясь своим сухожилием вниз, фиксируется на нижнем конце первой запястной кости и на внутренней поверхности первой фаланги, т. е. оказывает непосредственное воздействие на первый палец.

Одновременно с перестройкой и усилением длинных пальцевых мышц уменьшается роль мышц запястья и коротких мышц кисти\*\*. У крота нет длинного лучевого разгибателя запястья, локтевого разгибателя запястья и плечевой головки локтевого сгибателя запястья, а лучевой сгибатель запястья в значительной степени рудиментирован.

Таковы особенности изменений мышц предплечья крота, возникшие в результате приспособления грудных конечностей к роющим движениям.

#### Л И Т Е Р А Т У Р А

- Гамбарян П. П. 1957. К вопросу о функции перистых мышц. ДАН АрмССР, т. 25, № 2.  
 Его же. 1960. Приспособительные особенности органов движения роющих млекопитающих. Ереван.  
 Депарма Н. К. 1951. Крот. М.  
 Касьяненко В. Г. 1956. Закономерности приспособительных преобразований суставов конечностей млекопитающих. Зоол. журн., т. XXXV, в. 3.  
 Манзий С. Ф. 1951. Праеполlex млекопитающих в свете эволюции их конечностей. Тр. ин-та зоол. АН УССР, т. V.  
 Радилловская Р. Г. 1956. Влияние различной среды и функции на суставной рельеф пальцевого аппарата млекопитающих. Автореф. канд. дисс. К.  
 Шарлемань М. и Решетник Е. 1940. Адаптация до ритта у грызунов (Rodentia). ДАН УРСР, № 3.  
 Brandt. 1836. Bemerkungen über den innern Bau des Wychuchol (*Myogale moschata*) im Vergleich mit dem des Maulwurfs und der Spitzmaus (*Sorex araneus*). Arch. für Naturgesch., Bd. 1. Berlin.  
 Campbell. 1939. The Shoulder Anatomy of the Moles. The American J. of Anat., v. 64.  
 Dobson G. E. 1882—1883. A Monography of the Insectivora, pt. I—II. London.  
 Edwards L. F. 1937. Morphology of the forelimb of the mole (*Scalops aquaticus* L.) in relation to its fossorial habits. Ohio J. Sci., v. 37.  
 Freeman R. A. 1886. The anatomy of the Shoulder and upper arm mole (*Talpa europaea*). J. of Anat. a. Physiol.-Norm. a. Patholog., v. 20.  
 Jullien R. 1967. Mémoires du Musée National d'histoire naturelle. Nouvelle série. Sér. A, t. 48. Paris.  
 Reed A. Ch. 1951. Locomotion and Appendicular Anatomy in Three Soricoid Insectivores. Amer. Midl. Natur., v. 45.  
 Thompson W. 1884. On the nature and action of certain ligament. J. Anat. and Physiol. Norm. a. Patholog., v. 18.  
 Тодорова Z. 1927. Die Entstehungen der Grabanpassungen bei *Talpa europaea*. Gegenbaurs Morphologisches Jahrbuch, Bd. 57, H. 3.

Поступила 2.VII 1969 г.

#### PECULIARITIES OF ANTEBRACHIUM MUSCLE STRUCTURE OF *TALPA EUROPAEA* L.

A. D. Begeka

(Institute of Zoology, Academy of Sciences, Ukrainian SSR)

#### Summary

In *Talpa europaea* L. in connection with the adaptation of thoracic limbs to digging the long digital muscles strengthened and carpus and hand muscles relaxed. *M. flexor digitorum profundus* is presented by connective tissue cord; *m. palmaris longus* inserts on praepollex and postminimus; *m. abductor pollicis longus* is fixed on the low end of the first carpus bone and on the inner surface of the first phalanx. Parallel with this in *Talpa europaea* L. *m. extensor carpi radialis longus*, *m. extensor carpi ulnaris* and *m. flexor carpi ulnaris* are absent and *m. flexor carpi radialis* is rudimentary.

\*\* По данным Рйда (Reed, 1951), у крота имеется только короткий сгибатель большого пальца.